

## Síndrome antifosfolipídico trombótico en una mujer con enfermedad mixta del tejido conectivo. Reporte de caso

**Falconi-Toro Daniel**

<https://orcid.org/0000-0002-5918-6896>

Universidad Central del Ecuador, Facultad de Ciencias Médicas, Carrera de Medicina, Quito, Ecuador

**Bedón-Galarza Ricardo**

<https://orcid.org/0000-0003-2293-8879>

Universidad Central del Ecuador, Facultad de Ciencias Médicas, Carrera de Medicina, Quito, Ecuador

**Bedoya-Dávila Michelle**

<https://orcid.org/0009-0006-4841-0027>

Universidad Central del Ecuador, Facultad de Ciencias Médicas, Carrera de Medicina, Quito, Ecuador

**Correspondencia:**

Daniel Falconi Toro  
dafalconi@uce.edu.ec

Recibido: 26 de marzo 2024

Aceptado: 9 de abril 2024

### Resumen:

**Introducción:** El síndrome de anticuerpos antifosfolípidos es una enfermedad autoinmune sistémica poco frecuente, produce hipercoagulabilidad con riesgo de trombosis. Para el diagnóstico se utilizan los criterios ACR/EULAR APS del 2023. El tratamiento es anticoagulantes y antiagregantes plaquetarios.

La enfermedad mixta del tejido conectivo es enfermedad autoinmunitaria sistémica con la asociación de manifestaciones clínicas de otras entidades autoinmunes.

**Objetivo:** Describir la presentación de dos enfermedades sistémicas autoinmunes poco frecuentes en conjunto, con el propósito de contribuir con un enfoque práctico para el diagnóstico y manejo.

**Presentación del caso:** Se describe una paciente de 37 años que presentó un episodio de tromboembolia pulmonar secundario a síndrome de anticuerpos antifosfolípidos y en los 6 meses previos tuvo síntomas compatibles con enfermedad mixta del tejido conectivo.

**Discusión:** La presencia de dos entidades autoinmunes, síndrome de anticuerpos antifosfolípidos y enfermedad mixta del tejido conectivo presentadas en conjunto y cuyo debut de complicaciones fue una tromboembolia pulmonar, encontrándose presencia de múltiples autoanticuerpos positivos entre estas anticuerpos antifosfolípidos y anti-U1 snRNP, es un reto diagnóstico al diferenciar entre otras enfermedades del tejido conectivo como lupus eritematoso sistémico, esclerosis sistémica cutánea, enfermedad mixta del tejido conectivo y artritis reumatoide. El tratamiento se basó en las características del paciente y su condición clínica al momento del diagnóstico.

**Conclusion:** El síndrome de anticuerpos antifosfolípidos conlleva la presencia de un episodio trombótico, por otro lado, su asociación con una enfermedad mixta del tejido conectivo es poco frecuente y puede aumentar su morbimortalidad.

**Palabras clave:** síndrome antifosfolipídico; enfermedad mixta del tejido conjuntivo; embolia pulmonar; lupus eritematoso sistémico; presentación de caso.

## Thrombotic antiphospholipid syndrome in a woman with mixed connective tissue disease. Case report

### Abstract

**Introduction:** Antiphospholipid antibody syndrome is a rare systemic autoimmune disease that produces hypercoagulability with risk of thrombosis. For diagnosis, the ACR/EULAR APS 2023 criteria are used. Treatment is anticoagulants and antiplatelet agents.

Mixed connective tissue disease is a systemic autoimmune disease with the association of clinical manifestations of other autoimmune entities.

**Objective:** To describe the presentation of two rare autoimmune systemic diseases together, with the purpose of contributing a practical approach to diagnosis and management.

**Case presentation:** 37-year-old patient with an episode of pulmonary thromboembolism secondary to antiphospholipid antibody syndrome and in the previous 6 months he had symptoms compatible with mixed connective tissue disease.

**Discussion:** The presence of two autoimmune entities, antiphospholipid antibody syndrome and mixed connective tissue disease presented together and whose debut of complications was a pulmonary thromboembolism, finding the presence of multiple positive autoantibodies between these antiphospholipid antibodies and anti-U1 snRNP, is a diagnostic challenge in differentiating between other connective tissue diseases such as systemic lupus erythematosus, cutaneous systemic sclerosis, mixed connective tissue disease and rheumatoid arthritis. Treatment was based on the patient's characteristics and clinical condition at the time of diagnosis.

**Conclusion:** Antiphospholipid antibody syndrome entails the presence of a thrombotic episode; on the other hand, its association with a mixed connective tissue disease is rare and may increase its morbidity and mortality.

**Key words:** antiphospholipid syndrome; mixed connective tissue disease; pulmonary embolism; systemic lupus erythematosus.

**Cómo citar este artículo:** Falconi-Toro D, Bedón-Galarza R, Bedoya-Dávila M. Síndrome antifosfolipídico trombótico en una mujer con enfermedad mixta del tejido conectivo. Reporte de caso. Rev Fac Cien Med [Internet]. 2024 [citado]; 49(2):42-49. Disponible en: DOI: 10.29166/rfcmq.v49i2.6426

## Introducción

El síndrome de anticuerpos antifosfolípidos (SAF) es una afección autoinmune sistémica caracterizada por provocar un estado de hipercoagulabilidad con trombosis mediado por anticuerpos<sup>1</sup>. Este síndrome ocurre en un gran porcentaje en mujeres jóvenes en edad fértil, raramente se presenta en niños y solo 12% de los pacientes superan los 50 años al momento del diagnóstico<sup>2</sup>. También se pueden observar la presencia de anticuerpos antifosfolípidos (APL), considerados no patógenos en muchas entidades clínicas sin presencia de trombofilia<sup>3</sup>. En un estudio se encontró que el 14,7 % de pacientes con enfermedades del tejido conectivo presentan APL positivos. Además, se detectaron APL positivos en el 73,3% de los pacientes con lupus eritematoso sistémico (LES), el 13,3% de los pacientes con enfermedad mixta del tejido conectivo (EMCT) y el 13,3% de los pacientes con esclerosis sistémica (ES) por igual<sup>4</sup>. Entre los trastornos inmunológicos asociados tenemos al LES presente en 25-50 % de los casos, púrpura trombocitopénica idiopática, enfermedades mixtas del tejido conectivo, artritis reumatoidea (AR), síndrome de Sjögren, polimialgias reumáticas, la presencia de ES y otras<sup>2</sup>.

Para el diagnóstico de SAF se utilizan los criterios de clasificación ACR/EULAR APS del 2023, en donde se tiene un criterio de entrada que corresponde a una prueba de APL positiva dentro de los 3 años posteriores a la identificación de un criterio clínico, seguido de criterios aditivos que se presentan en un rango de puntuación de 1 a 7 puntos cada uno. Agrupados en criterios de clínica y de laboratorio, la clínica está conformada por 6 dominios y los exámenes de laboratorio están compuestos por dos dominios (ensayos de coagulación del anticoagulante lúpico y ensayos para anticardiolipina IgG/IgM y/o anticuerpos IgG/IgM anti- $\beta$  2 -glicoproteína I). La presencia de 3 puntos en cada uno de los dominios clínico y de laboratorio, se diagnosticarán como SAF<sup>5</sup>. En cuanto al tratamiento se usan dos fármacos para prevenir eventos trombóticos recurrentes: agentes anticoagulantes y antiagregantes plaquetarios, cabe señalar que el tratamiento varía según la gravedad y enfermedad concomitante presente al diagnóstico<sup>6</sup>.

La enfermedad mixta del tejido conectivo es una enfermedad reumática autoinmune sistémica

(ERAS) la cual se caracteriza por la combinación de manifestaciones clínicas de otras entidades, entre ellas el LES, ES y miopatías inflamatorias (polimiositis-dermatomiositis). Los principales síntomas de esta entidad son: poliartritis, edema de manos y dedos, fenómeno de Raynaud, esclerodactilia, miositis, hipomotilidad esofágica<sup>7</sup>. Entre las manifestaciones pulmonares más frecuentes están la enfermedad pulmonar intersticial (EPI), la hipertensión arterial pulmonar (HAP) y tromboembolia pulmonar (TEP)<sup>8</sup>. La incidencia y prevalencia de la enfermedad es baja; por lo que se le considera una enfermedad rara. En un estudio en la población de Olmsted County, Minnesota, realizada entre los años 1985 y 2014, la tasa de incidencia anual en esta serie fue de 1,9 por 100.000 individuos<sup>7</sup>.

En relación al diagnóstico estudios recientes indican que los criterios de Kasukawa et al. son incluso más sensibles (75%) en comparación con Alarcón-Segovia y Villarreal (73%) y Sharp (42%) para poder clasificar a los pacientes con EMTC. Los criterios de Kasukawa para el diagnóstico de EMTC requieren como mínimo la presencia de uno de los 2 síntomas comunes, más anticuerpos anti-U1-RNP positivos obligatoriamente, más uno o más de los síntomas considerados misceláneos en al menos 2 de las 3 categorías (manifestaciones lúpicas, esclerodermiformes y miositis)<sup>9</sup>. Con respecto al tratamiento, ante la aparición de manifestaciones generales está indicado glucocorticoides (prednisona a dosis bajas) o antipalúdicos (hidroxicloroquina), por otro lado, en pacientes con artritis, esclerodermia y miositis estos son candidatos a tratamiento con metotrexato. En los casos de fenómeno de Raynaud está indicado los antagonistas de canales de calcio (nifedipina). También en pacientes con diagnóstico de enfermedad intersticial pulmonar secundaria a esclerodermia se ha probado que el micofenolato de mofetilo y las ciclofosfamidias tienen resultados favorables<sup>8</sup>.

Por último, la prevalencia de SAF con EMTC en la población es un debate, ya que hasta el momento no existen estudios epidemiológicos sólidos en la literatura<sup>10</sup>. Por lo antes mencionado el objetivo del presente estudio es describir la presentación de dos enfermedades sistémicas autoinmunes poco frecuentes en conjunto, con el propósito de contribuir con un enfoque práctico para el diagnóstico y manejo.

## Descripción del caso

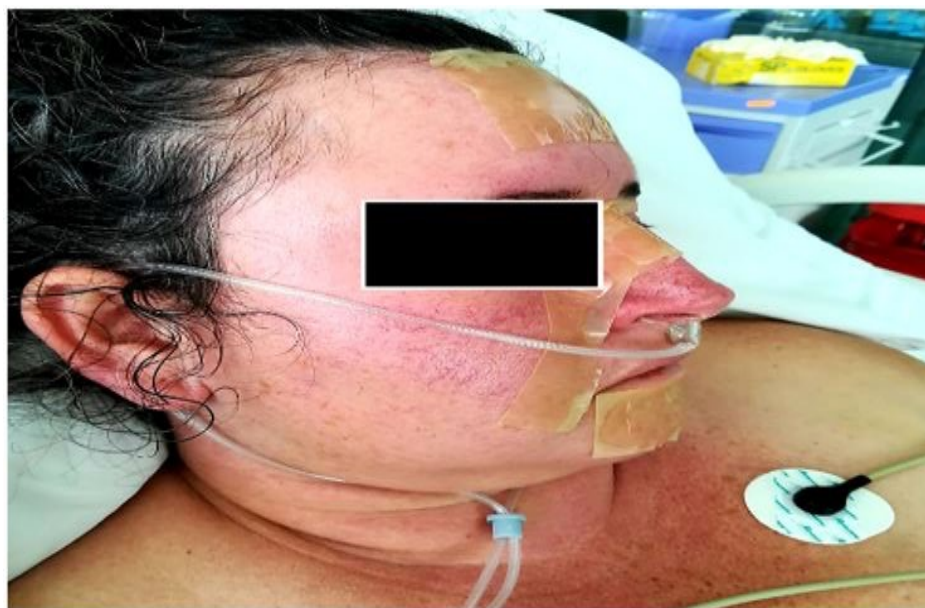Mujer ecuatoriana de 37 años de edad, sin antecedentes personales, que presentó un cuadro clínico de 6 meses de evolución caracterizado por episodios alternados de palidez y cianosis del tercio distal de los dedos de las manos (fenómeno de Raynaud), acompañado de poliartralgias en muñecas, carpos y metacarpofalángicas bilaterales; además de debilidad muscular de brazos y muslos al realizar sus tareas habituales en casa, la paciente refirió haber tenido visitas médicas previas con tratamientos no favorables.

La paciente acudió al servicio de emergencias por un cuadro de dificultad respiratoria de 8 días de evolución con incremento progresivo hacia disnea de pequeños esfuerzos (Escala de NYHA clase III), que se acompaña de tos productiva y dolor pleurítico en hemitórax izquierdo, el examen físico reveló presión arterial (PA) de 110/70 mmHg, frecuencia cardíaca (FC) de 112 latidos por minuto (LPM), frecuencia respiratoria (RR) de 24 respiraciones por minuto (RPM), saturación de oxígeno del 88% aire ambiente, temperatura axilar de 37.5°C; además se evidenció la presencia de telangiectasias faciales (Figura 1), edema difuso de manos y dedos (Figura 2), que en varias ocasiones se acompaña por fenómeno de Raynaud,

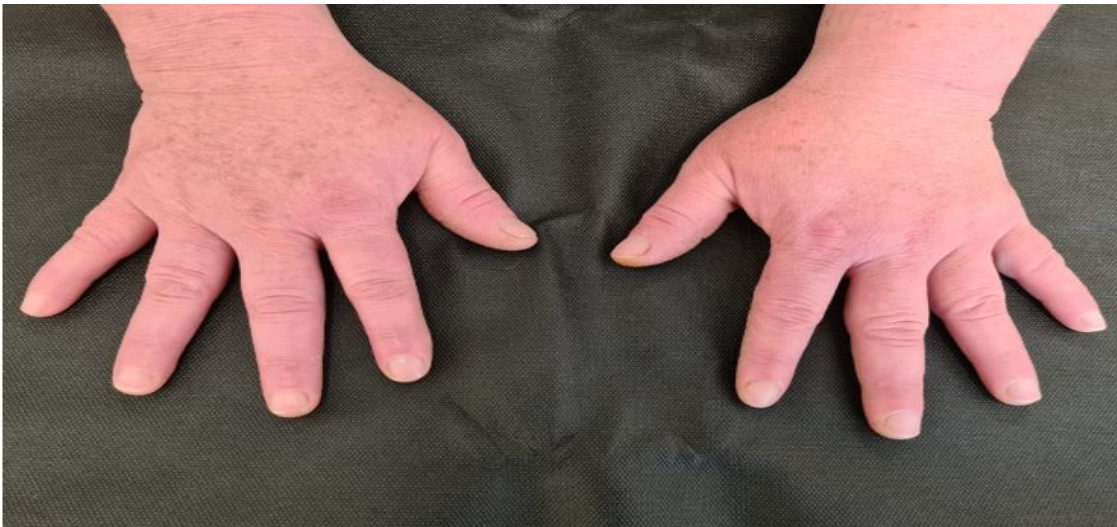además se observa dermatosis maculopapular eritematosa en región anterior del tórax (signo de la "V") (Figura3).

A la exploración cardíaca y pulmonar no mostró hallazgos de importancia; sin embargo, en el examen neurológico destacó la presencia de debilidad muscular categorizada en 3 en la escala de fuerza muscular del MCR (Medical Research Council) a nivel de brazos y muslos, los reflejos propioceptivos fueron normales. Por otro lado, en extremidad inferior derecha se encontró presencia de edema con fovea +/-+++ y leve eritema, sin dolor aparente, a la inspección no se evidenció signos de insuficiencia venosa.

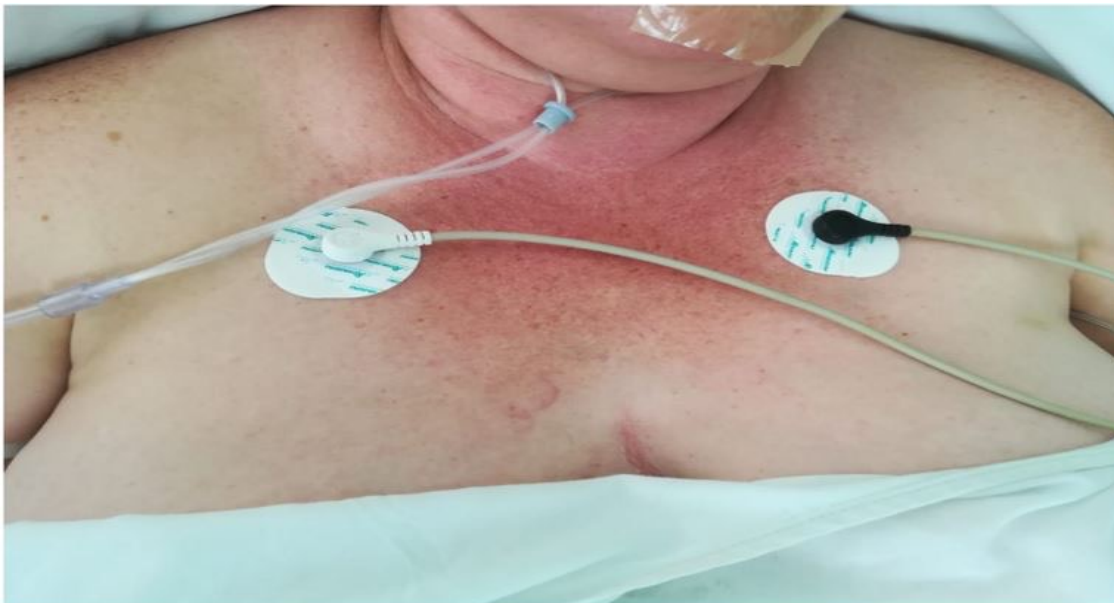En las primeras horas de su ingreso al servicio de emergencia, se realizó un electrocardiograma y exámenes de laboratorio, los cuales resultaron sin alteraciones, también se realizó una radiografía de tórax en donde se observó una cardiomegalia grado 3, además de una ecocardiografía en la cual se evidenció dilatación del ventrículo derecho. Posteriormente se tomó una gasometría arterial donde se reportaron hallazgos compatibles con hipoxemia, acompañados de valores de lactato elevado. Debido al porcentaje bajo de saturación de oxígeno se le administró oxígeno por cánula nasal, sin embargo, a después de 2



**Figura 1.** Telangiectasias faciales en el rostro de la paciente y presencia de parches protectores dérmicos posterior a ventilación mecánica no invasiva.



**Figura 2.** Edema difuso de manos y dedos de la paciente, aspecto de dedos en salchicha (puffy fingers)



**Figura 3.** Dermatitis maculopapular eritematosa en región anterior del tórax de la paciente (signo de la "V").

horas continuó con mala mecánica ventilatoria y fue ingresada a la Unidad de Cuidados Intensivos (UCI) para manejo con ventilación mecánica no invasiva, donde se procedió con la colocación de parches dérmicos protectores para la piel y monitoreo continuo de signos vitales. Posterior a ello se realizó un ultrasonido Doppler venoso de miembros inferiores que reportó trombosis de la vena poplítea derecha que ocupaba el 80% del lumen venoso. Una hora después se realizó una angiotomografía de tórax donde se encontró un defecto de llenado de la arteria pulmonar izquier-

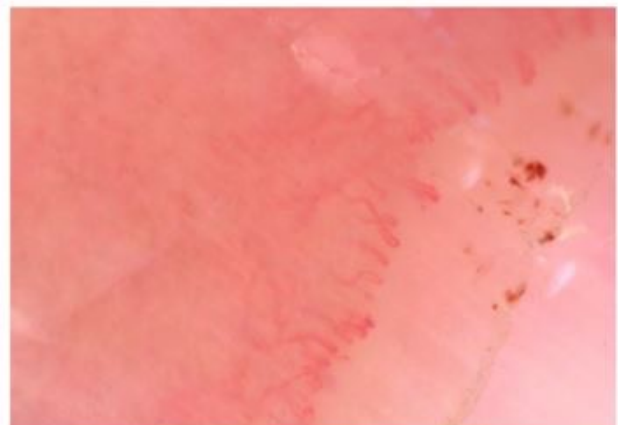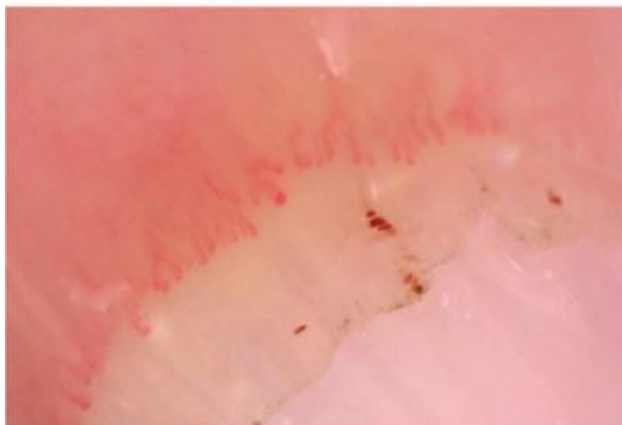
da y crecimiento del ventrículo derecho, lo que confirmó el diagnóstico de embolia pulmonar, por lo que se inició tratamiento con heparina de bajo peso molecular y antagonistas de la vitamina K, con lo que después de 3 días de tratamiento y sin necesidad de vasopresores se logró la estabilización de la paciente, al cuarto día de tratamiento se retiró la ventilación mecánica no invasiva y se mantuvo en observación por 1 día adicional.

Después de 5 días de haber estado en el servicio de UCI y una vez estabilizada, la paciente fue in-

gresada al servicio de Medicina Interna para su seguimiento. Luego de haber transcurrido 8 días desde su ingreso al servicio de Medicina Interna, se recibieron los estudios de autoanticuerpos solicitados donde destacó: anticuerpos antinucleares título 1:160 patrón citoplasmático granular fino (normal hasta 1:80), anti-Scl-70: 31,23 EU/ml (normal hasta 20 EU/ml), anti-DNA de doble cadena: 99,5 IU/ml (normal hasta 35 IU/ml), anti-Jo1: 59,42 EU/ml (normal hasta 20 EU/ml), anticoagulante lúpico: 1,55 (normal hasta 1.2), IgG anticardiolipina: 18.30 GPLU/ml (normal hasta 10 GPLU/ml), IgG anti- $\beta$ 2 glicoproteína I: 8.90 U/ml (normal hasta 8 U/ml), anti-U1 snRNP: 21,70 EU/ml (normal hasta 15 EU/ml), anti-Smith: 3,00 U/ml (normal hasta 18 U/ml), anti centrómero por inmunofluorescencia indirecta: 1:80 (normal hasta 1:160). No se encontró elevación de enzimas musculares características de miopatía inflamatoria. También se realizó una radiografía de manos, en la cual se encontró aumento de volumen de partes blandas de dedos y manos bilateral. Además, se realizó capilaroscopia del lecho ungular de las manos, la misma que mostró capilares dilatados y áreas de microhemorragia (Figura 4).

Luego de 13 días en el servicio de Medicina Interna, la paciente tuvo una mejoría clínica notable y resolución de síntomas, por lo que recibió el alta hospitalaria para seguimiento por consulta externa, en donde un nuevo estudio de autoanticuerpos realizado a las 12 semanas reveló lo siguiente: anti-DNA de doble cadena 73,10 IU/ml (normal hasta 35 IU/ml) e IgG anticardiolipina 17,4 GPLU/ml (normal hasta 10 GPLU/ml).

El diagnóstico final fue de una TEP diagnosticada secundaria a SAF, para lo cual la paciente presentaba los siguientes criterios clínicos: tromboembolismo venoso en extremidad inferior (3 puntos), trombosis arterial pulmonar (4 puntos), además de los criterios de laboratorio: anticoagulante lúpico positivo (1 punto), anticardiolipina IgG persistentemente positiva y anti- $\beta$ 2 glicoproteína IgG elevada (4 puntos), por lo que se le clasifica como SAF. En relación al diagnóstico diferencial con otras enfermedades del tejido conectivo debido a la presencia de múltiples anticuerpos positivos, la paciente no cumplía criterios para el diagnóstico de LES y presentó anticuerpos Anti Sm negativos. No se diagnosticó esclerosis sistémica debido a la alta probabilidad de un síndrome de solapamiento por la presencia de anticuerpos anti-U1 snRNP positivos altamente sensibles para EMTC que explicaban mejor la condición de la paciente y anticuerpos anti centrómeros negativos presentes, por lo que se diagnosticó una EMTC mediante los criterios de Kasukawa, encontrándose los siguientes criterios: dentro de los síntomas comunes se encontró (fenómeno de Raynaud, tumefacción de dedos y manos), la presencia anticuerpos anti-U1-RNP (positivo), y dentro de los hallazgos mixtos presentó las manifestaciones lúpicas (poliartritis y eritema facial) y dentro de las manifestaciones de miositis inflamatoria (debilidad muscular). La paciente fue tratada exitosamente con enoxaparina 60 mg por vía subcutánea cada 12 horas, warfarina 5 mg vía oral una vez al día (una vez alcanzado INR entre 2 – 3 se suspendió heparina y se continuó con warfarina), nifedipina 10 mg vía oral cada 8 horas,



**Figura 4.** Estudio de capilaroscopia en la paciente, con presencia de capilares dilatados y áreas de microhemorragia.

hidroxicloroquina 200 mg vía oral una vez al día y soporte respiratorio no invasivo. Se evidenció la remisión del fenómeno de Raynaud, la paciente refirió ausencia del dolor articular y disminución del edema de manos. La paciente continuó en controles periódicos por consulta externa de Medicina Interna con el tratamiento farmacológico antes mencionado.

## Discusión

El diagnóstico de SAF en la paciente se puede realizar ya que está basado en los criterios ACR/EULAR APS del 2023, además de la presencia de TEP como compromiso pulmonar secundaria a esta entidad<sup>5</sup>. Por otro lado, la distinción entre el diagnóstico de EMTC, miopatía inflamatoria, ES y LES es realmente un desafío y hay que basarse en criterios para su diagnóstico. Por un lado, se descartó LES debido a que la paciente no cumple con los criterios de clasificación ACR/EULAR 2019 de LES llegando a un total de 8 puntos de los 10 requeridos para su diagnóstico y además los anticuerpos anti Sm fueron (negativos)<sup>11</sup>. La ES en esta paciente por clínica estuvo presente como un síndrome de superposición, ya que según los criterios de clasificación ACR/EULAR 2013 de ES que requiere al menos 9 puntos para el diagnóstico, la paciente cumple al obtener 12 puntos (dedos hinchados, telangiectasias, capilares ungueales anormales, fenómeno de Raynaud y presencia de anticuerpos anti-Scl-70), pero al tratarse de síntomas inespecíficos, anticuerpo Anti centrómero (negativo) mismo el cual tiene una alta especificidad, y no hubo presencia de calcinosis, disfunción esofágica o esclerodactilia que haga sospechar CREST (esclerodermia sistémica limitada), se descartó su diagnóstico definitivo como entidad única<sup>12</sup>. Por último, se descartó miopatía inflamatoria pese a la presencia de anticuerpos anti-Jo1 (positivo), debido a la falta de hallazgos clínicos, exámenes de imagen y laboratorio. Llegándose al diagnóstico diferencial de EMTC por la presencia de distintas entidades autoinmunes superpuestas en un mismo paciente y se procedió según los criterios de Kasukawa ya mencionados para su diagnóstico<sup>9</sup>.

En la literatura, se han realizado estudios donde se ha encontrado que la prevalencia de pacientes con SAF y una EMTC es de un 12,57% con respecto a pacientes con enfermedades autoinmunes sistémicas en conjunto<sup>13</sup>.

En la EMTC también debe distinguirse un concepto muy importante conocido como el síndrome de solapamiento; el cual corresponde a la asociación de dos enfermedades del tejido conjuntivo cuyos criterios de clasificación se cumplen conjuntamente en un mismo paciente como en este caso<sup>14</sup>.

## Conclusión

La sospecha de una enfermedad por SAF asociado a una EMTC, que debuta como emergencia por la presencia de un episodio de TEP, es un evento poco común en la práctica clínica. Recientes estudios han demostrado que esta asociación no está libre de complicaciones graves, siendo las más importantes el desarrollo de HAP, EPI o TEP, que son la principal causa de mortalidad en estos pacientes, por lo cual deriva su importancia y estudio.

Finalmente, cabe destacar que algunos pacientes, en especial los de más larga evolución, pueden llegar a cumplir criterios de otras enfermedades como LES, miopatía inflamatoria o ES, siendo aún más difícil su apreciación. Con referencia al diagnóstico de EMTC, aunque se han propuesto diferentes conjuntos de directrices clínicas, no existe consenso ni guías de práctica clínica sobre cuál es el más preciso, y esto complica el panorama diagnóstico, además, puede fácilmente diagnosticarse erróneamente por numerosas enfermedades autoinmunes reumáticas o los llamados síndromes de solapamiento. Por lo que es necesario reunir información internacional en investigaciones sobre estos casos para la posterior elaboración de guías de práctica clínica apropiadas.

## Consentimiento informado

La identidad del participante en el estudio es anónima y confidencial, además se obtuvo la información previa firma de un consentimiento de la paciente para su publicación.

## Contribución de autoría

La selección del caso, la recolección de datos, el análisis de la información, la valoración e interpretación de los datos clínicos, la discusión, la redacción y la aprobación del manuscrito final, fueron realizados por todos los autores.

## Conflicto de interés

Los autores no reportan conflicto de interés alguno.

## Financiamiento

Los costos de documentación del caso fueron cubiertos por el presupuesto de la unidad en salud.

## Agradecimiento

Los autores agradecen al personal de salud del servicio de medicina interna que colaboraron para el desarrollo de este caso clínico.

## Referencias

1. Gustavo D, Contreras C. Síndrome de anticuerpos antifosfolípidos; patogénesis, diagnóstico y tratamiento. *Rev Hematol Mex* [Internet]. 2016 [Cited Feb 24, 2024]; 17(4):256–61. Available from: <https://www.medigraphic.com/pdfs/hematologia/re-2016/re164d.pdf>
2. Pouymiró PO, Pouymiró Y, Pouymiró I. Síndrome de anticuerpos antifosfolípidos. *Rev MEDISAN* [Internet]. 2012 [Cited Feb 24, 2024]; 16(3):429–44. Available from: [http://scielo.sld.cu/scielo.php?pid=S1029-30192012000300014&script=sci\\_arttext&lng=pt](http://scielo.sld.cu/scielo.php?pid=S1029-30192012000300014&script=sci_arttext&lng=pt)
3. Francés C, Chasset F. Síndrome de anticuerpos antifosfolípidos [Internet]. *Rev EMC - Dermatología*. 2018 [Cited Feb 24, 2024]; 52(3):1–12. Available from: <https://www.sciencedirect.com/science/article/abs/pii/S1761289618924234>
4. Rai R, Swetha T. Asociación de anticuerpos antifosfolípidos con enfermedades del tejido conectivo. *Revista en línea de dermatología de la India*. 2015 [Cited Feb 24, 2024]; 6(2):89–91. Available from: <https://www.ncbi.nlm.nih.gov/pmc/articles/PMC4375772/>
5. Medha B, Stéphane Z, Naden R, Hendry A, Florian M, Amigo MC, et al. 2023 Criterios de clasificación del síndrome antifosfolípido ACR/EULAR. *Rev Anales de las enfermedades reumáticas* [Internet]. 2023 [Cited Feb 24, 2024]; 82(10):1258–1270. Available from: <https://ard.bmj.com/content/82/10/1258>
6. Bala MM, Paszek E, Lesniak W, Wloch-Kopec D, Jasinska K, Undas A. Agentes antiplaquetarios y anticoagulantes para la prevención primaria de la trombosis en personas con anticuerpos antifosfolípidos. *Base de datos Cochrane de revisiones sistemáticas* [Internet]. 2018 [Cited Feb 24, 2024]; 2018 (7): 1–75. Available from: <https://www.ncbi.nlm.nih.gov/pmc/articles/PMC6513409/>.
7. Martínez-Barrio J, Valor L, López-Longo F. Hechos y controversias en la enfermedad mixta del tejido conectivo. *Rev Medicina Clínica* [Internet]. 2018 [Cited Feb 24, 2024]; 150(1):26–32. Available from: <https://www.sciencedirect.com/science/article/abs/pii/S0025775317305882>
8. Abumohor P. Enfermedades del tejido conectivo: Importancia del diagnóstico precoz. *Revista Médica Clínica Las Condes* [Internet]. 2012 [Cited Feb 24, 2024]; 23(4):391–400. Available from: <https://www.elsevier.es/pt-revista-revista-medica-clinica-las-condes-202-articulo-enfermedades-del-tejido-conectivo-importancia-S0716864012703309>
9. García J, Olivás O, Pablos JL. Enfermedad mixta del tejido conectivo y síndromes de solapamiento. *Rev Medicine - Programa de Formación Médica Continuada Acreditado* [Internet]. 2017 [Cited Feb 24, 2024]; 12(25):1458–1462. Available from: <https://www.sciencedirect.com/science/article/abs/pii/S0304541217300045>
10. Biggioggero M, Meroni PL. La geoepidemiología del síndrome de anticuerpos antifosfolípidos. *Rev Reseñas de autoinmunidad* [Internet]. 2010 [Cited Feb 24, 2024]; 9(5):299–304. Available from: <https://www.sciencedirect.com/science/article/abs/pii/S1568997209001918>
11. Aringer M, Costenbader K, Daikh D, Brinks R, Mosca M, Ramsey-Goldman R, et al. European League Against Rheumatism/American College of Rheumatology Classification Criteria for Systemic Lupus Erythematosus. *Rev Arthritis & Rheumatology* [Internet]. 2019 [Cited Feb 24, 2024]; 71(9):1400–12. Available from: <https://www.ncbi.nlm.nih.gov/pmc/articles/PMC6827566/>
12. Van den F, Khanna D, Fransen J, Johnson SR, Baron M, Tyndall A, et al. 2013 Classification Criteria for Systemic Sclerosis: An American College of Rheumatology/European League Against Rheumatism Collaborative Initiative. *Rev Arthritis & Rheumatism* [Internet]. 2013 [Cited Feb 24, 2024];

- 65(11):2737–47. Available from: <https://www.ncbi.nlm.nih.gov/pmc/articles/PMC3930146/>
- 13.El G, Viola M, Sciascia S, Taher AT, Uthman I. Antiphospholipid Antibodies in Inflammatory and Autoimmune Rheumatic and Musculoskeletal Diseases Beyond Lupus: A Systematic Review of the Available Evidence. *Rev Reumatología y Terapia* [Internet]. 2021 [Cited Feb 24, 2024]; 8 (1): 81–94. Available from: <https://pubmed.ncbi.nlm.nih.gov/33420626/>
- 14.Lescoat A, Jégo P, Perdriger A. Enfermedad mixta del tejido conjuntivo o síndrome de Sharp. *Rev EMC - Aparato Locomotor* [Internet]. 2016 [Cited Feb 24, 2024];49(2):1–13. Available from: <https://www.sciencedirect.com/science/article/abs/pii/S1286935X16782402>