"PROTOCOLO DE MANEJO DE TRAUMA TORÁCICO EN EL PACIENTE PEDIÁTRICO"

PROCESO: HOSPITALIZACIÓN DE PEDIATRÍA

SUBPROCESO: CIRUGÍA PEDIÁTRICA

	NOMBRE	CARGO	FIRMA
Elaborado por:	Geovanna Chávez	Cirujana Pediatra	Firmado electrónicamente por: GEOVANNA CRISTINA CHAVEZ ORMAZA
Revisado por:	Lcda. Marisol Basantes	Responsable de la Gestión de Calidad	Firmado electrónicamente por: FANNY MARISOL BASANTES TOAPANTA
	Dr. Jorge Tigua	Coordinador Técnico de Especialidades Quirúrgicos	Firmado electrónicamente por: JORGE EDUARDO TIGUA CHIPANTIZA
Validado por:	Dr. Danny Flores	Director Asistencial	Firmado electrónicamente por: DANNY PATRICIO FLORES ALMEIDA
Aprobado por:	Dra. Dorys Malena	Gerente General	Firmado electrónicamente por: DORYS MALENA ORTIZ GALARZA

06 de Mayo del 2022

Los autores y los revisores declaran no tener conflictos de interés en la elaboración / revisión de este protocolo"

CONTENIDO

1. INTRODUCCIÓN: 3
2. OBJETIVOS: 5
3. ALCANCE 6
4. DEFINICIONES Y CONCEPTOS: 6
6. DIAGNÓSTICO DIFERENCIAL 17
7. TRATAMIENTO 17
8. CRITERIOS DE INGRESO Y EGRESO 23
9. CONTROL DE CAMBIOS 24
10. ANEXOS 24
11. BIBLIOGRAFÍA 26

1. INTRODUCCIÓN:

Las lesiones torácicas en los niños pueden deberse a traumas penetrantes y contusos. (1) (2) El traumatismo contuso, es causado por lesiones no penetrantes como accidentes automovilísticos y caídas. (2) (3) (4) En período infantil, el paciente con trauma de tórax puede morir antes de ser llevado al hospital, o en el servicio de emergencia, por lo tanto, el diagnóstico temprano y el manejo son esenciales para evitar la muerte. (2) (3)

Las lesiones torácicas ocupan el segundo lugar después de las lesiones en la cabeza en términos del número de muertes y lesiones graves en accidentes automovilísticos. (5) (6) La lesión torácica entre los niños hospitalizados por traumatismo cerrado y penetrante varía del 4-25%. (2) (1) (4) El 44 % tiene dos o más lesiones en el tórax, y el 82 % presentan lesiones multisistémicas. (1)

Las diferencias anatómicas y fisiológicas entre niños y adultos conducen a evoluciones distintas en los grupos etarios. (1) (5) La pared torácica es una parte esencial en la mecánica de la respiración y proporciona protección para los órganos intratorácicos. (7) Los arcos costales de los niños son menos mineralizados, son más flexibles, y la pared torácica tiene menos masa muscular para la protección de los tejidos blandos, por lo que absorbe menos fuerza de impacto y se transmite más fuerza a los órganos intratorácicos, una lesión simple puede dañar fácilmente los órganos intratorácicos, por lo que los niños a menudo sufren lesiones pulmonares sin la presencia de fracturas costales. (2) (4) (6) (7) (8) La mayor elasticidad de las estructuras óseas y cartilaginosas vuelven a las fracturas costales, del esternón y al tórax inestable menos comunes que en los adultos, la rigidez del tórax aumenta con la edad, y el patrón de lesión cambia a múltiples fracturas costales en accidentes menos graves. (1) (5) Debido a la proximidad de las estructuras intratorácicas, muchos niños con trauma en el tórax tendrán más de una lesión. (1)

En las lesiones cerradas de tórax se incluyen mecanismos de compresión, desaceleración y explosión, que causan daño endotorácico al corazón, vasos grandes, conducto torácico, pulmones y esófago, el riesgo de una fractura costal-esternal depende de la extensión de la deformación, y la velocidad con que se produce esta deformación. (9) El mediastino es más móvil en niños que en adultos, y puede generar una dislocación del corazón, angulación de los grandes vasos y compresión del pulmón y la tráquea, causando una disminución del

retorno venoso al corazón, disminución del gasto cardíaco e hipotensión, las consecuencias cardiovasculares que pueden amenazar la vida rápidamente. (1) (3) (4) (5)

Aunque los niños tienen reservas cardíacas mayores, también tienen mayor consumo de oxígeno por unidad de masa corporal, y menor capacidad residual funcional con respecto al volumen pulmonar total, lo cual incrementa el riesgo de hipoxia. (1) (3) (4) El mecanismo compensatorio para la entrega de oxígeno se da mediante el aumento de la ventilación/minuto, el paciente pediátrico con trauma tiene múltiples factores que producen dificultad respiratoria incluyendo un consumo alto de oxígeno, edema de la pared torácica, disrupción de la membrana capilar y la utilización de medicamentos sedantes y analgésicos. (5) Otras causas que producen disfunción respiratoria incluyen aspiración, embolismo pulmonar, Síndrome de Insuficiencia Respiratoria Aguda (SIRA), que se presenta generalmente en las primeras 24 horas después de un trauma extenso; está asociado frecuentemente con contusión pulmonar. (5) La contusión pulmonar es dos veces más común en niños que en los adultos. (5) (8) Muchos niños presentan pulmón húmedo, un síndrome caracterizado por una combinación de contusión pulmonar, neumonía y atelectasia. (2)

Los niños con lesión cerebral grave pueden tener una lesión del parénquima pulmonar complicada por aspiración gástrica, la ventilación incorrecta puede exacerbar la atelectasia y el potencial de neumonitis infecciosa, y aumenta la necesidad de apoyo ventilatorio. (5)

La mayoría de los pacientes resultan heridos como pasajeros o peatones en accidentes automovilísticos, otros mecanismos incluyen caídas, y abuso. (1) Las contusiones y laceraciones del parénquima pulmonar son las lesiones torácicas más comunes, y pueden estar asociadas con fracturas de costillas y neumotórax o hemotórax, las lesiones del árbol traqueobronquial (<1%), esófago (<1%), aorta (<1%), diafragma (4%) y corazón (6%) son poco frecuentes pero clínicamente significativas. (4)

Las lesiones contundentes en el tórax resultan principalmente de accidentes de tránsito, mientras que las lesiones penetrantes son causadas por una herida de bala, apuñalamiento, o empalamiento. (1) (2)

Un 80% de las lesiones torácicas pueden manejarse con maniobras no quirúrgicas, pero el 15% a 20% restante requerirá manejo quirúrgico, que es altamente desafiante, por lo

complejas que pueden llegar a ser las lesiones de estructuras vitales presentes en el tórax. (10) (5)

Los traumas torácicos en pediatría se han dividido en aquellos que ponen en peligro de forma inmediata la vida y deben diagnosticarse y tratarse en la evaluación primaria, y en los potencialmente graves que se diagnostican en la valoración secundaria. (5) (Anexo 1) El enfrentamiento inicial de un paciente con trauma torácico no difiere del manejo inicial de un politraumatizado, se debe guiar por los algoritmos de ATLS (Advanced Trauma Life Support). (10)

La muerte resultante del trauma torácico ocupa el tercer lugar después del cáncer y las enfermedades cardiovasculares. (2) (5). La tasa de mortalidad general para los niños con trauma torácico es de 15-26 %, y se da antes de llegar al hospital o en el servicio de emergencia, entre más joven es la víctima con lesión torácica, mayor es la probabilidad de muerte (1) (2) (4) (5) El trauma torácico aislado en un niño se asocia con una tasa de mortalidad del 5%, sin embargo, los niños con trauma en la cabeza, tórax, y abdomen pueden tener una tasa de mortalidad que se acerca al 40%, la mortalidad es mayor para los niños con lesiones en el corazón o los vasos sanguíneos intratorácicos. (1) (2) (4)

El trauma es la principal causa de morbi-mortalidad en el paciente pediátrico, y el trauma de tórax es la segunda causa de muerte por trauma en este grupo etario, por lo que el manejo oportuno e identificación de las lesiones en el trauma torácico son de fundamental importancia para mejorar la supervivencia de estos pacientes. El presente protocolo está dirigido, en encaminar el manejo, diagnóstico y tratamiento de los pacientes pediátricos que acuden con trauma torácico al Hospital General Docente de Calderón (HGDC).

2. OBJETIVOS:

Objetivo General:

Establecer el manejo y tratamiento del paciente pediátrico con trauma torácico en el Hospital General Docente de Calderón.

Objetivo Específico:

Determinar los exámenes diagnósticos que se deben realizar en los pacientes pediátricos con trauma torácico.

3. ALCANCE

- Este protocolo va dirigido para ser aplicado por médicos tratantes, médicos residentes asistenciales, médicos postgradistas, internos y estudiantes que formen parte o estén vinculados al servicio de Cirugía Pediátrica del Hospital General Docente de Calderón.
- Los beneficiarios serán los pacientes pediátricos (0-15 años) que acudan con trauma de tórax, y que sean atendidos en el Hospital General Docente de Calderón en sus diferentes dependencias (emergencia, quirófano, hospitalización, consulta externa)
- Se excluyen de este protocolo a los pacientes mayores a 15 años

4. DEFINICIONES Y CONCEPTOS:

Trauma: Es una lesión interna o externa, provocada por violencias externas al organismo, pueden variar desde una lesión única no complicada, hasta lesiones múltiples en extremo complejas. (11)

Trauma contuso o cerrado: Se produce como consecuencia de una combinación de fuerzas de compresión, deformación, estiramiento y corte. (12)

Trauma penetrante: Está ocasionado por arma blanca y por arma de fuego. (12)

Toracostomía: Consiste en la introducción de un tubo en la cavidad pleural, para drenar aire, sangre, bilis, pus u otros líquidos. (13)

5. DIAGNOSTICO

Cuadro clínico:

La revisión primaria debe tomar en consideración todos los aspectos de las lesiones; de manera primordial las vías respiratorias, ventilación y circulación, también se debe ponerse atención específica en el mecanismo y la gravedad de la lesión, así como en el tiempo y progreso de los signos y síntomas desde que se produjo el traumatismo. (1) (5) (6). Los niños con trauma torácico significativo que tienen compromiso respiratorio o circulatorio en el momento de la valoración inicial pueden tener lesiones que ponen en peligro la vida de inmediato, como neumotórax a tensión, hemotórax, taponamiento cardíaco o lesiones en los grandes vasos, y es posible que se requieran procedimientos para estabilizar estas lesiones. (1) El choque en el caso de lesiones torácicas aisladas; es causado más a menudo por

hemorragia pulmonar masiva, taponamiento pericardio o neumotórax a tensión, en caso de politraumatismo se deben excluir otros factores causales. (5) Una vez que se han identificado y estabilizado las lesiones potencialmente mortales, se debe realizar pasar a la revisión secundaria. (1) (7)

La revisión secundaria incluye con un historial detallado, evaluación del mecanismo del accidente, el tiempo transcurrido, un examen físico cuidadoso con los signos vitales, el status neurológico; y pruebas diagnósticas de imagen y laboratorio. (1) (10) En los traumas contusos es necesario saber la dinámica del accidente, nivel de deformación, tipo de extricación, numero de lesionados y fallecimientos; y en el traumatismo penetrante lo esencial es saber el tipo de arma, y determinar el recorrido. (10)

El cuadro clínico se puede presentar como agitación, dolor torácico, dificultad respiratoria, y polipnea. (9) El examen físico, no siempre es predictivo de la presencia de lesiones intratorácicas. (9) Se debe valorar: presión arterial, oximetría de pulso, frecuencia y patrón de las respiraciones y ruidos cardíacos, estabilidad de la pared torácica, simetría, desplazamiento de aire, enfisema subcutáneo, equimosis, abrasiones o deformidad de la pared torácica, sensibilidad focal sobre las costillas, el esternón, o la escápula, hay que buscar pruebas de obstrucción de las vías respiratorias superiores (estridor y lesiones faciales y del cuello), obstrucción de las vías inferiores; además pueden indicar compromiso respiratorio la alteración de la conciencia o agitación (sugestivos de hipoxémia, o hipoperfusión), los pulsos asimétricos sugieren lesiones de vasos intratorácicos. (5) (7) La asociación de dolor torácico, con cualquier signo físico, y una saturación de oxígeno menor del 94%, tiene un valor predictivo positivo del 100% para el diagnóstico de lesión intratorácica. (9)

Exámenes de gabinete:

Los estudios que se deben realizar en un paciente con sospecha de trauma torácico son:

Radiografía de la región cervical en vista lateral: Valora lesiones de la vía aérea. (5)

Radiografía de tórax: Es parte rutinaria de la evaluación de niños con traumatismo torácico o multisistémico importante, y debe realizarse como parte de la valoración primaria. (1) (14) Es ampliamente disponible, económica y pueden identificar muchas lesiones potencialmente

mortales, incluyendo neumotórax/hemotórax clínicamente significativos, anomalías del mediastino asociadas con lesiones en la aorta torácica, cuerpo extraño retenido (traumatismo penetrante), es decir nos aportara información sobre pared torácica, parénquima y el espacio pleural. (1) (10) (5) La radiografía de tórax frontal, en posición supina, realizada al ingreso a pacientes con trauma, subestima las lesiones, no identifica adecuadamente contusiones pulmonares, y fracturas costales. (7) (9)

Ecografía: Está disponible, no expone a los pacientes ni al personal a la radiación. Puede realizarse en la cabecera durante la evaluación primaria y reanimación, identifica rápidamente la presencia de líquido pericárdico, neumotórax, hemotórax, y puede detectar fracturas que pueden no aparecer en radiografías simples, sin embargo, una ecografía negativa en un niño no excluye su presencia. (1) (10) (7) (15)

- Ecografía pulmonar: Los resultados son muy similares a los de la tomografía computarizada torácica, sobre todo en neonatos. (16) (9)
- Ecocardiografía: Detecta cualquier sospecha de lesión cardíaca, debe realizarse en niños con fracturas esternal, o electrocardiogramas anormales. (2) (5) (7) (9)

Tomografía computarizada (TC): Es de gran valor en el diagnóstico de traumatismo torácico cerrado, tiene una mejor sensibilidad para identificar lesiones. (2) (7) (9) Es el examen y es el más sensible para detectar contusiones pulmonares, derrame pleural de gas o líquido, la adición de vistas oblicuas puede mejorar la identificación de fracturas de las costillas, la escápula, y el esternón. (7) (9) (17) Aunque la TC es altamente sensible, no debe usarse como una herramienta de imagen primaria dado su costo y sensibilidad aceptable de las radiografías de tórax de rutina, y debe realizarse para las siguientes indicaciones: sospecha de lesiones aórticas, sospecha de otra lesión vascular significativa, (hemotórax o signos de hemorragia continua), y sospecha de lesión traqueo bronquial. (1) (16)

Electrocardiograma (ECG): Se debe realizar en los con niños traumatismo torácico anterior, una fractura esternal, o arritmia; para identificar a las personas con lesión miocárdica, los hallazgos del ECG que se pueden ver en pacientes con contusión cardíaca incluyen cambios en la onda ST-T, y arritmia; el taponamiento cardíaco puede mostrar taquicardia sinusal, bajo voltaje y, con menos frecuencia, alternancias eléctricas. (1) (7)

Exámenes de laboratorio: Se debe realizar:

- Biometría hemática (BH). (5) (7)
- Grupo sanguíneo y pruebas cruzadas. (5)
- Gasometría. (7)
- Troponinas cardíacas: Los niveles elevados son indicadores sensibles de lesión miocárdica en pacientes con trauma torácico cerrado, sin embargo, los niveles de troponina pueden estar elevados en pacientes con lesión cardíaca menor. (1)

Escalas de estratificación:

El trauma de tórax se puede clasificar de acuerdo al mecanismo de la lesión en: (1)

- Trauma de tórax contuso: Las lesiones que ocurren comúnmente son contusiones pulmonares (49%), neumotórax/hemotórax (38%). fracturas costales (35 %), contusión miocárdica, desgarros aórticos, rotura del diafragma, y ruptura del esófago. (1) (5)
- Trauma de tórax penetrantes: Las lesiones incluyen neumotórax-hemotórax (64%), contusión pulmonar (14%), laceración pulmonar (10%), lesión de vasos sanguíneos, heridas cardíacas penetrantes, taponamiento cardíaco, lesiones del diafragma. (1) (5)

Se puede clasificar de acuerdo a la gravedad en: (ver anexo 1)

- Lesiones que ponen en peligro la vida de inmediato: Incluyen neumotórax a tensión, hemotórax masivo, taponamiento cardíaco y taponamiento cardiaco. (1)
- Lesiones que son potencialmente mortales: Incluyen contusión pulmonar, lesión traqueo bronquial, lesión grandes vasos, contusión miocárdica, lesión diafragmática, y ruptura esofágica. (1)

También las podemos clasificar de acuerdo a los compartimientos a evaluar: pared torácica, parénquima pulmonar, y mediastino. (10)

- Pared Torácica: Las lesiones ocurren como resultado de un traumatismo torácico cerrado, dependiendo de su severidad, pueden producir fracturas: (10)
- *Fractura Costal y clavícula:* Son indicadores de transferencia de energía, la fractura costal es la segunda lesión más frecuente en trauma torácico pediátrico (35%), relativamente poco frecuente en niños pequeños y ocurren con mayor frecuencia en adolescentes. (5) (7) La fractura costal única tiene buen pronóstico y no se asocia a lesiones significativas, las fracturas múltiples son un predictor de gravedad y se ha asociado con un incremento en la

mortalidad; la primera y segunda costilla o escápula orientan a un traumatismo torácico grave con posible afectación traqueobronquial y de grandes vasos, la tercera a la séptima se asocian a lesiones pleurales y parenquimatosas, la décima a décima segunda costilla se asocian a lesiones hepáticas, esplénicas o renales. (4) (10) (5) (7) Dependiendo de la magnitud del trauma las fracturas costales pueden estar asociadas a pneumotórax, hemotórax, contusión pulmonar y tórax volante; los niños al tener las costillas más flexibles, pueden presentar lesiones pulmonares severas en ausencia de fracturas costales. (10) El dolor afecta adversamente la función pulmonar aumentando la morbilidad y la mortalidad, el vendaje de tórax (control del dolor), aumenta atelectasias, dificulta movilización de secreciones, y produce hipoventilación. (4) (10) (5) El diagnóstico se realiza por palpación de la parrilla costal (puntos dolorosos, crepitación) y por radiografía simple de tórax. (5)

- *Fractura esternal:* Ocurren con poca frecuencia en los niños, implica traumatismos de alta energía, por lo que puede estar asociada a lesiones de otros órganos (la contusión cardíaca ocurre con poca frecuencia), se diagnostica con una radiografía de tórax, o tomografía computarizada (TC). (10) (7)
- *Tórax inestable (Tórax Volante):* Es un hallazgo infrecuente en niños (1%), debido a la elasticidad de la caja torácica, el mecanismo generalmente es un impacto directo o una lesión por aplastamiento. (10) (5) (7) Se caracteriza por múltiples fracturas costales (más de tres costillas vecinas), fragmentación bilateral de los cartílagos condrocostales, o dos o más lesiones en la misma costilla, quedando un segmento torácico sin continuidad, con movimiento paradójico con respecto al resto, e inestabilidad en la parrilla costal; el segmento se retrae durante la inspiración y se expande durante la espiración, produciéndose un movimiento pendular del mediastino con desplazamiento inspiratorio hacia el hemotórax sano, comprimiendo el pulmón contra lateral; y luego durante la espiración, el desplazamiento en sentido contrario traccionando las venas cavas superior e inferior, alterando el retorno venoso, a veces comprometiendo la función ventricular izquierda, el pulmón subyacente sufre un colapso durante la inspiración generándose un patrón restrictivo. (10) (5) (7) La disfunción del movimiento en la parrilla costal puede producir ventilación insuficiente, acompañado de contusión pulmonar subyacente ocasiona falla respiratoria, el dolor asociado conduce a ventilación, y clearence de secreciones insuficiente, hipoxemia, y atelectasias. (10) (5) (7). La morbi- mortalidad y la probabilidad de

descompensación pulmonar es mayor en comparación con fracturas costales, pueden participar el esternón y los cartílagos costales en el segmento inestable, el diagnóstico es clínico con movimientos paradójicos visibles. (5)

- *Asfixia traumática:* Es más común en niños, debido a una mayor flexibilidad de la pared torácica, sin embargo es una consecuencia rara del trauma torácico en niños, la compresión directa del tórax por una lesión por aplastamiento, junto con una inspiración profunda y glotis cerrada, produce un aumento marcado de la presión intratorácica que se transmite directamente a través de la vena cava superior e inferior, provocando la ruptura de las vénulas y los capilares de la cara y la cabeza. (3) (4) (14) Se Manifiesta clínicamente con hemorragia conjuntival, edema facial, cianosis, equimosis o petequias en la parte superior del pecho y la cara, hemoptisis, secreción sanguinolenta de la nariz y orejas, exoftalmos, pérdida de la visión, y anormalidades neurológicas. (14) La gravedad de la lesión está relacionada con el tiempo y la intensidad de la compresión, la mayoría de los niños que sobreviven tienen buenos resultados. (6)
- *Parénquima Pulmonar:* El espectro de lesiones pulmonares abarca desde mínimas y autolimitadas, hasta aquellas en que el riesgo vital es inminente, la circulación pulmonar es un circuito de baja presión, por eso muchas de las lesiones y sangrados pulmonares, son autolimitadas. (10)
- *Contusión Pulmonar:* Se presenta en el 48-61% de las lesiones torácicas en niños, ocasionado por un trauma cerrado o penetrante. (4) (10) (5) Se caracteriza por daño del parénquima pulmonar con edema y hemorragia, en ausencia de una laceración de un vaso pulmonar grande, generalmente es producido por la energía trasmitida al parénquima pulmonar que ocurre por la rápida desaceleración, compresión, y fuerzas de roce e inercia; la hemorragia y edema son el resultado de la destrucción del parénquima pulmonar que causa alteraciones en la relación ventilación-perfusión con hipoxia; el edema intersticial, la congestión, y la atelectasia alveolar alteran la función de los neumocitos tipo II, lo que disminuye la producción de surfactante y agrava la atelectasia, pudiendo causar un Síndrome de Insuficiencia Respiratoria Aguda. (10) (5) (14) Las manifestaciones clínicas son taquipnea, hemoptisis, dificultad respiratoria, equimosis de la pared torácica, estertores, roncus, disminución de los ruidos respiratorios, dolor pleurítico, baja fracción de eyección cardiaca, falla respiratoria, y fiebre; teniendo progresivamente alteraciones del

intercambio gaseoso, disminución de la compliance, aumento del trabajo respiratorio, y del shunt intrapulmonar, que puede conducir a hipoxemia y distres respiratorio; sin embargo más del 50% de los pacientes se presentan asintomáticos. (4) (10) (14) Frecuentemente la contusión pulmonar ocurre sin evidenciar lesión en la caja torácica, las manifestaciones clínico-radiológicas pueden tardar horas en aparecer con un máximo de 24-36 horas, la radiografía puede ser normal, o puede mostrar un infiltrado pulmonar o condensaciones focales o difusas, la TC es el estudio más sensible, ya que permite estimar el volumen pulmonar lesionado, y predecir la necesidad de soporte ventilatorio, además delimita mejor otras lesiones torácicas asociadas como neumotórax, hemotórax y laceración pulmonar. (5) (9) La resolución de la contusión se produce entre el segundo y sexto día si no surgen complicaciones. (5) La mortalidad se debe en la mayoría de los casos a las lesiones asociadas. (10) En la contusión pulmonar bilateral, si es extensa debe tratarse con urgencia intubando y ventilando al paciente con presión positiva al final de la espiración. (5)

- Laceración pulmonar: Raramente ocurren en niños, es causada por traumatismos penetrantes, costillas fracturadas desplazadas, o una lesión por aplastamiento. (14) Se manifiesta con hemotórax, o neumotórax, los pacientes suelen presentar hemoptisis, signos de dificultad respiratoria e hipotensión, la confirmación se realiza mediante TC con contraste intravenoso en pacientes estables. (14)
- Neumotórax: Es la tercera lesión más frecuente del traumatismo torácico infantil (25%), puede ser el resultado de un trauma penetrante o contuso, la principal causa son los accidentes automovilísticos; el aire se puede ingresar en la cavidad pleural desde el exterior a través de una herida penetrante o desde el mismo pulmón en lesiones del árbol bronquial; los pacientes se pueden presentar asintomáticos, hasta con sintomatología cardiovascular por el colapso de los grandes vasos debido a un neumotórax a tensión, clínicamente se manifiestan con dificultad respiratoria, dolor pleural, timpanismo a la percusión y ausencia o disminución de ruidos respiratorios en el hemotórax afecto. (10) (5) (14) El diagnóstico se realizará con la clínica y la radiografía de tórax, que mostrará la presencia de aire libre en la cavidad pleural, es útil también la ecotomografía, y la TC (es la técnica más sensible para detectar neumotórax de bajo volumen), se trata con una toracostomía. (10) (5) (9)

- Neumotórax a tensión: Es más frecuente en niños que en adultos, la presencia de un mecanismo valvular por una solución de continuidad en la pared torácica, o en la superficie pulmonar, produce un acúmulo progresivo de aire en la cavidad pleural durante la inspiración e imposibilita la salida durante la espiración, y da lugar a un colapso del pulmón afecto, y a un desplazamiento mediastínico al lado contrario con compresión del pulmón opuesto, comprometiendo la ventilación, y compresión de la vena cava dificultando el retorno venoso y disminuyendo el gasto cardíaco. (5) (4) (14) El diagnóstico es clínico y por su riesgo vital no se debe esperar confirmación radiológica, se manifiesta con murmullo pulmonar ausente unilateral, asimetría en la ventilación con timpanismo, dificultad respiratoria grave, cianosis, hipotensión marcada, distensión de las venas del cuello, desviación traqueal, choque refractario a la sobrecarga de líquidos, y tonos cardíacos disminuidos. (10) (5) (14) Está indicado el drenaje pleura con una aguja en el segundo espacio intercostal, y el tratamiento definitivo es la colocación de un tubo de drenaje torácico; es preciso realizar el diagnóstico diferencial con taponamiento cardíaco. (10) (5) (14)
- Neumotórax abierto o aspirativo: Aparece cuando una herida torácica permite la entrada de aire al espacio pleural, la presión intratorácica y la atmosférica se equilibran causando colapso, desplazamiento mediastínico, y compromiso respiratorio; si el diámetro de la herida supera los 2/3 del diámetro de la tráquea el aire pasa con más facilidad por la herida que por la tráquea. (4) (5) Generalmente es causado por una explosión, una lesión grave por avulsión o empalamiento. (4) El diagnóstico es clínico, por la presencia de una herida torácica, y el ruido soplante por el paso de aire por la herida en cada espiración, el tratamiento inmediato es la oclusión de la herida con un apósito lubricado e impermeable pegado a la piel por tres de sus lados, dejando un borde libre de forma que se crea un mecanismo valvular que permita la salida del aire en la espiración e impida su entrada en la inspiración. (5)
- Hemotórax: Se presenta en el 5% de traumatismos, muchas veces se asocia en forma de hemoneumotórax. (5) Puede ocurrir por una lesión en el parénquima pulmonar, vasos hiliares, corazón, grandes vasos, arterias intercostales, y arteria mamaria interna; las lesiones de parénquima pulmonar generalmente ceden en forma espontánea (por la baja presión en los vasos pulmonares); el sangrado de grandes vasos, arterias o venas

intercostales, y mamaria interna, van a requerir tratamiento quirúrgico. (10) (5) (4) (14) El diagnóstico se realiza mediante radiografía de tórax; si es pequeño la clínica puede estar ausente, y un gran número no se identifican en la radiografía. (5) (9) El manejo inicial será mediante una toracostomía, si es muy pequeño se puede tener una actitud expectante, en caso de no drenar un hemotórax, el contenido hemático coagulado en las semanas sucesivas comienza a proliferar tejido fibroso y formación de un peel adherido a las pleuras parietales y viscerales, que aumentara su grosor y firmeza a ambas pleuras, y puede llegar a producir una restricción en la expansión del pulmón comprometido, llevando a la formación de un fibrótorax, esto predispone a atelectasia, desajuste ventilación-perfusión, y neumonía posterior. (10) (4) (5)

- Hemotórax masivo: Es raro en niños; se define por la presencia de sangre en la cavidad pleural que compromete la hemodinámica, si la cantidad de sangre supera los 20 ml/kg o el 25% de la volemia se habla de hemotórax masivo; suele estar causado por lesión de vasos de gran tamaño, estallido pulmonar o ruptura cardíaca, la presencia de sangre comprime al pulmón del mismo lado, desplaza al mediastino y puede comprimir a su vez al pulmón contra lateral, se suma la hipovolemia por la pérdida de sangre en el tórax. (5) El diagnóstico es clínico, similar al del neumotórax a tensión, pero hay matidez a la percusión en el lado afecto, y estado de choque constante; el tratamiento es el drenaje urgente con tubo de toracostomía del mayor diámetro posible en el quinto espacio intercostal y reposición de la volemia; la toracotomía está indicada si existe un débito inicial de 15ml/kg, el ritmo es superior a 2-3 ml/kg/h, supera 20 a 30% de la volemia, existe inestabilidad hemodinámica refractaria sin otro foco, o si existen heridas penetrantes en el área medioesternal o interescapular. (4) (5)
- Quilotórax: Es causado por una lesión en los conductos linfáticos torácicos, es una complicación infrecuente del trauma torácico, se hace evidente 3–7 días después de la lesión, el diagnóstico se realiza al obtener una muestra del líquido pleural e identificar el contenido de linfocitos y lípidos, el tratamiento incluye drenaje y alimentación enteral con triglicéridos de cadena media o nutrición parenteral, la intervención quirúrgica está indicada solo después de un manejo médico fallido. (4)
- Lesión diafragmática: Es poco frecuente (4%), la lesión diafragmática puede ocurrir como resultado de un trauma torácico o abdominal, se produce una rotura del diafragma

secundariamente a un aumento brusco de la presión abdominal con el paso de vísceras abdominales a la cavidad torácica, es más frecuente en el lado izquierdo. (4) (5) (14) La clínica varía desde asintomática a insuficiencia respiratoria aguda, sus signos clínicos son similares a los del hemo-neumotórax, aunque pueden oírse ruidos hidroaéreos en el tórax, dolor en el pecho que se irradia al hombro, falta de aliento y dolor abdominal, el diagnóstico se confirma mediante la radiografía de tórax con presencia de vísceras abdominales o la sonda nosogástrica en el hemitórax, el tratamiento es generalmente quirúrgico. (4) (5) (14)

Mediastino

- Lesiones traqueobronquiales: Son raras en niños (en menos del 3%) pero muy graves, con una elevada mortalidad inmediata. (5) (14) Están asociados con mecanismos de lesiones de alta energía que incluyen colisiones de vehículos, o caídas de altura; muchos pacientes mueren en la escena; hasta las tres cuartas partes de estas lesiones se observan dentro de los 2 cm de la carina, y casi la mitad ocurren dentro de los primeros 2 cm del bronquio principal derecho. (4) (5) (14) La clínica es variable, pueden ser asintomáticos, o manifestar falta de aire, tos, disfonía, estridor, hemoptisis, o un síndrome de fuga de aire (neumotórax, neumomediastino, enfisema subcutáneo), debe sospecharse clínicamente una lesión traqueobronquial si se desarrolla una fuga de aire persistente después de la colocación del tubo de tórax (aire en la trampa de agua en todas las fases de la respiración, asociado a la imposibilidad de expansión pulmonar completa). (4) (10) (5) (14) Se pueden tener lesiones traqueobronquiales sin lesiones en la pared torácica, la radiografía puede mostrar fracturas de la primera y segunda costillas, neumomediastino y neumotórax uni o bilateral, elevación del hueso hioides, y obstrucción de un bronquio lleno de aire, la TC de tórax confirma el diagnóstico e identifica las lesiones asociadas. (5) (14)
- Contusión cardíaca (commotio cordis): Es poco común en los niños y con mayor frecuencia se asocia con mecanismos de lesión de alta energía, como colisiones de vehículos, con traumatismo medioesternal, el paciente puede estar asintomático, o con la presencia de dolor precordial, palpitaciones, tonos del corazón distantes o apagados, ritmo irregular, signos de insuficiencia cardíaca congestiva (Ritmo de galope, edema pulmonar, presión venosa central elevada, hepatomegalia). (5) (14) En el electrocardiograma (ECG) pueden apreciarse extrasístoles, bloqueos de rama derecha, signos de isquemia, taquicardia, o fibrilación auricular, el diagnóstico se realiza mediante ecocardiograma (movimiento

anormal de la pared ventricular con descenso de la fracción de eyección) y elevación de troponinas. (4) (5)

- Taponamiento cardíaco: Es poco frecuente en niños, y suele producirse por heridas penetrantes, se produce cuando se acumula sangre en el pericardio, lo cual altera la función de bomba del miocardio, provocando disminución de llenado ventricular en diástole con descenso del gasto cardíaco; el diagnóstico es clínico, caracterizado por la Triada de Beck (ingurgitación yugular, hipotensión arterial refractaria a líquidos y apagamiento de los ruidos cardíacos) presente en un tercio de los casos, puede apreciarse herida en tórax, signo de Kussmaull (aumento de presión venosa en inspiración), pulso paradójico (descenso de tensión arterial en inspiración), o actividad eléctrica sin pulso. (5) El tratamiento inmediato consiste en la pericardiocentesis, la extracción de 15 a 20 ml de sangre mejora de manera dramática la hemodinamia, la cirugía es necesaria si persiste un sangrado activo. (4) (5)
- Lesiones de grandes vasos: Es poco frecuentes en niños pequeños, la incidencia de lesión aórtica es de 0.1%, con una tasa de mortalidad de más del 40%; la mayoría (80%) de los niños que sufren una rotura aórtica torácica tendrán lesiones asociadas importantes en los pulmones, el corazón, el sistema esquelético, los órganos abdominales, o el sistema nervioso central. (4) La mayoría de las lesiones aórticas están relacionadas con lesiones por desaceleración de alta velocidad, como caídas significativas, o colisiones de vehículos. (4) El diagnóstico puede ser difícil, los hallazgos en la radiografía torácica pueden incluir contusión pulmonar, ensanchamiento mediastínico, desplazamiento de la tráquea hacia la derecha, depresión descendente del bronquio principal izquierdo, y una aorta indefinida, una TC puede revelar un hematoma mediastínico o la lesión aórtica, la ecocardiografía transesofágica también es útil, y la angiografía aórtica ofrece excelentes detalles anatómicos. (4) Todas las lesiones aórticas romas deben manejarse inicialmente con control de la frecuencia cardíaca y la presión arterial, los pseudoaneurismas requieren reparación semi-urgente, se puede usar tratamiento endovascular, o stents cubiertos. (4)
- Lesiones esofágicas: Son excepcionales (menos del 1%), debido a que el esófago se encuentra profundo en el mediastino, es elástico y está rodeado por otras estructuras mediastínicas. (4) (5) (14) Secundarias a traumatismo cerrado o penetrante, los síntomas y signos tempranos son poco específicos y frecuentemente se relacionan con lesiones

asociadas que causan disnea, dolor en cuello, el tórax o el abdomen, odinofagia, enfisema subcutáneo, vómitos y hematemesis, en ocasiones se diagnostican tardíamente en forma de sepsis o mediastinitis con taquicardia, fiebre, roce pleural o salida de saliva por un drenaje torácico. (5) (14) Las radiografías simples del cuello y el tórax pueden mostrar aire retroesofágico, neumotórax, neumomediastino, derrame pleural o enfisema subcutáneo, sin embargo, las radiografías simples son normales en 12 -25%. (5) (14), El diagnóstico requiere de esofagografía, o esofagoscopia. (14)

6. DIAGNÓSTICO DIFERENCIAL

El espectro de lesiones en el trauma cerrado es diverso, ya que múltiples estructuras dentro del tórax pueden sufrir daños simultáneamente, la apariencia externa de un paciente puede ser engañosa. (19) Las lesiones que amenazan la vida pueden estar presentes sin signos externos evidentes de trauma significativo. (19) El trauma penetrante, resulta en una violación de la pared torácica, el daño sufrido en las estructuras intratorácicas se basa en la trayectoria del objeto penetrante. (19) La inestabilidad hemodinámica sugiere taponamiento cardíaco, lesión de grandes vasos con hemotórax masivo o neumotórax a tensión. (19) En pacientes estables, el hemotórax y el neumotórax son lesiones comunes. (19)

El shock, en caso de politraumatismo, se debe excluir otros factores causales. (5) La contusión pulmonar se debe realizar un diagnóstico diferencial con la broncoaspiración. (18)

7. TRATAMIENTO

Medidas generales:

El manejo inicial se rige por el ABCDE del trauma, es necesario evaluar las posibles lesiones concomitantes, neurológicas, intraabdominales, vasculares; la evaluación la ingurgitación yugular, desviación traqueal, enfisema subcutáneo, inestabilidad de pared costal, ausencia de murmullo pulmonar otorgará información importante en la resucitación inicial, se debe estabilizar las lesiones asociadas que amenazan la vida. (10) (7)

Manejo específico:

Las intervenciones que pueden requerirse en el servicio de urgencias pueden incluir intubación endotraqueal, descompresión de un neumotórax a tensión, tratamiento de shock hemorrágico,

o monitorización constante de la función cardiopulmonar; la realización de imágenes no debe retrasar estos procedimientos. (1) (10) (7) (14).

La insuficiencia respiratoria requerirá tratamiento de inmediato para lo que se administra oxígeno, al tiempo que se verifica la permeabilidad respiratoria, quizá se necesiten tubos torácicos en uno o ambos lados, en base en la exploración física sola. (5) El manejo avanzado de la vía aérea, incluida la intubación endotraqueal, debe considerarse en las siguientes indicaciones: dificultad respiratoria severa, inestabilidad hemodinámica, puntaje de la escala de coma de Glasgow <9. (1) La descompresión con aguja en el 2do espacio intercostal para aliviar el neumotórax a tensión generalmente se realiza en pacientes que son inestables mientras se hacen los preparativos para la colocación del tubo torácico, la colocación de tubos torácicos, está indicada para pacientes con hemotórax, y neumotórax. (1) (14)

En la revisión secundaria, las consideraciones generales de manejo para los niños con trauma torácico que son sintomáticos, o con lesiones múltiples, o con mecanismos de alto impacto incluye: oxígeno suplementario; monitorización de los signos vitales, incluida la oximetría de pulso. (1)

No farmacológico:

Lo que debe considerarse primero en un paciente con lesiones en el tórax es obtener una vía aérea permeable, el manejo de las secreciones en las vías respiratorias superiores se deben aspirar por vía nasotraqueal. (2) En pacientes con deterioro neurológico grave y trauma torácico se debe seguir el protocolo de intubación de secuencia rápida (preoxigenación, sedación y anestesia previa a la intubación), y valoración inmediata de los gases arteriales. (5) El compromiso respiratorio progresivo por trauma torácico grave debe ser tratado en la Unidad de Terapia Intensiva, en pacientes con SIRA, el tratamiento consiste en proveer ventilación mecánica que minimice el baro trauma, optimizar el transporte de oxígeno con transfusión globular, e identificar focos sépticos. (5)

Farmacológico:

En las fracturas costales, el manejo analgésico consiste en una escala ascendente de AINES, opiáceos, bloqueo epidural, con el fin de lograr así la optimización de los parámetros ventilatorios, se debe acompañar de buen manejo kinesiológico, que incluya trabajos

respiratorios y movilización de paciente en los casos posibles, las fracturas de la clavícula se deben inmovilizar. (10) (5) (7). En el tórax inestable, se requiere una adecuada analgesia (infiltración local, analgesia epidural, opiáceos endovenosos). (10) (5) (7) En las lesiones esofágicas, se administra antibioticoterapia. (5) (14)

Tratamiento de especialidad:

Muchas lesiones del tórax en los niños pueden tratarse sin cirugía. (2)

Manejo no quirúrgico:

En el tórax inestable, se debe lograr una adecuada movilización de secreciones mediante kinesiología, una adecuada analgesia, la ventilación no invasiva a presión positiva, ha demostrado ser una herramienta de alta utilidad, en los casos de insuficiencia respiratoria grave se procede a intubación y ventilación con presión positiva al final de la espiración, qué estabiliza las fracturas; la fijación quirúrgica puede ser útil en pacientes que desarrollan disfunción respiratoria significativa a largo plazo, o inestabilidad persistente del segmento lesionado. (10) (5) (7)

En la contusión pulmonar, en los casos leves consiste en administrar oxígeno, analgesia fisioterapia, y movilización, para prevenir la atelectasia y la neumonía; y en los casos graves, con insuficiencia respiratoria será necesaria la ventilación mecánica, monitorización del balance hídrico y saturación. (4) (10) (5)

Los neumotórax pequeños (menores de 20%) y asintomáticos pueden tratarse de forma conservadora con oxígeno suplementario (por 24–48 horas), ya que la mayoría se reabsorben espontáneamente. (4)(8) Se debe colocar un tubo de drenaje torácico (toracostomía) en los siguientes casos: neumotórax con un volumen superior a 20% del pulmón, neumotórax en pacientes con ventilación mecánica, neumotórax en pacientes que vayan a trasladarse en avión independientemente del tamaño, para el uso del drenaje torácico tanto en lesiones penetrantes y contusas, se posiciona el tubo en el V o VI espacio intercostal del lado comprometido en la línea axilar anterior, el 20% de los neumotórax traumáticos están asociados a un hemotórax; por lo que el drenaje debe ser grueso. (10) (5) Con respecto al manejo de neumotórax pequeños (< 20%), se puede realizar aspiración por aguja, pero el 10% de los neumotórax asintomáticos y menores de un 20%, requerirán de toracostomía en algún momento de su evolución, y este porcentaje se incrementa significativamente si se requiere

uso de ventilación mecánica. (10) El uso de antibióticos profilácticos no está indicado en pacientes con toracostomía. (10)

En el hemotórax, su manejo inicial será mediante una toracostomía, y dependiendo del débito nos indicara la necesidad de cirugía. (5) (4) Los hemotórax grandes también puede requerir una transfusión de sangre, y esta debe estar disponible en el momento de la toracostomía porque la colocación del tubo puede alterar los coágulos y disminuir la presión pleural, lo que puede provocar un aumento del sangrado. (14) Es posible que la toracostomía no evacue adecuadamente un hemotórax postraumático organizado en hasta el 10% de los pacientes, en esta situación, toracoscopia está indicada. (4)

Cuando el neumotórax, el hemotórax y el hemopenumotórax se detectan como causa de dificultad respiratoria, deben drenarse inmediatamente con tubo torácico, se manejan solo con drenaje torácico en aproximadamente el 50% de los casos. (2)

Las laceraciones pulmonares se resuelven con cuidados de apoyo que consisten en drenaje del tubo torácico y oxígeno suplementario, el sangrado persistente, la fuga de aire importante, la embolia de aire, la hemoptisis masiva, y la sobreinfección con formación de abscesos son indicaciones para la cirugía. (14)

En la asfixia traumática el manejo inicial debe centrarse en el soporte de las vías respiratorias, la respiración y la circulación y el tratamiento de las lesiones relacionadas. (14)

En las lesiones traqueobronquiales hay que asegurar una ventilación y oxigenación adecuadas, toracostomía, uso de ventilación selectiva en al árbol bronquial sano previamente a la cirugía urgente. (5)

En la contusión cardíaca, si el ECG es patológico o inestable, se requiere monitorización en la unidad de cuidados intensivos pediátricos y el tratamiento consiste en oxígeno, fluido terapia, analgesia y antiarrítmicos. (5)

En las lesiones esofágicas, se administra antibioticoterapia y se coloca drenaje torácico, la toracotomía se plantea en lesiones esofágicas amplias, con fuga continua o asociadas a sepsis grave. (5) (14)

Manejo quirúrgico:

Las indicaciones para la intervención quirúrgica de emergencia incluyen las siguientes: (1)

- Hemorragia masiva identificada en la colocación de toracostomía (20 a 30 % de la volemia para un niño o 1000 a 1500 cc para un adolescente). (1) (10)
- Hemorragia persistente (sangrado por toracostomía a una velocidad de 2 a 3 ml/kg por hora durante 4 horas). (1) (10)
- Ruptura traqueobronquial. (1)
- Disrupción esofágica. (1)
- Ruptura diafragmática. (1)
- Taponamiento cardíaco. (1)
- Lesión de un gran vaso. (1)

El momento de la intervención quirúrgica, en un trauma torácico que lo requiera, es un tema de debate, se puede dividir en tres periodos que dependen de la condición fisiológica del paciente a su ingreso al servicio de urgencia. (10)

- *Toracotomía inmediata:* Se realiza generalmente en el cuarto de urgencia en pacientes muy graves (paro cardíaco o shock descompensado), es un procedimiento drástico con utilidad muy limitada, para liberar el taponamiento pericárdico, controlar la hemorragia, controlar la embolia gaseosa masiva, o realizar un masaje cardíaco abierto. (1) (10) Se realiza una incisión anterolateral a nivel del quinto espacio intercostal del hemitoráx comprometido (posibilita la extensión hacia tórax contalateral mediante sección esternal y visualización de estructuras mediastinales). (10) Su sobrevida es de un 7%; el tipo de pacientes que presentan mayor beneficio de una toracotomía inmediata son aquellos que con trauma torácico penetrante con signos vitales presentes al ingreso y que entran en paro, los pacientes con traumas torácicos cerrados sin signos vitales a su ingreso tienen escazas posibilidades de sobrevida por lo que la toracotomía inmediata no debe realizarse. (10) Solo debe ser realizada por médicos experimentados, después del procedimiento, el paciente debe ser llevado inmediatamente a la sala de operaciones para una cirugía definitiva. (1)
- Toracotomía Urgente: Se realiza en pabellón dentro de las siguientes horas del ingreso, se incluyen en este grupo lesiones cardiacas estabilizadas, lesiones no exsanguinantes de grandes vasos, lesiones traqueobronquiales, esofágicas, tamponamientos cardiacos

pacientes con alto débito por toracostomía, tanto sanguínea como aérea, fuga aérea persistente. (10)

- Toracotomía diferida: Se realiza después de 24 hrs. del ingreso, está indicada en lesiones traqueobronquiales, hemotórax retenidos, empiemas, rupturas aórticas contenidas o lesiones intracardiacas; la inflamación que acompaña a estos cuadros hace que su resolución quirúrgica sea técnicamente más compleja. (10)

A continuación, se detalla el manejo quirúrgico de las lesiones que requieren este tipo de tratamiento.

El paciente con lesión penetrante, en shock, o fuga aérea persistente, es una indicación de exploración quirúrgica inmediata, en el intra operatorio se requerirá en la gran mayoría de los casos neumorrafia o resecciones menores como sección en cuña o tractotomia, que consiste, en apertura del trayecto de lesión con sutura de sus bordes, sea con cierre manual o suturas mecánicas y posterior cierre de vasos o ramas bronquiales que pudieran quedar expuestas. (10) La lesión abierta en el tórax, debe cerrarse inmediatamente, y se deben administrar antibióticos, y profilaxis antitetánica. (2)

En las lesiones diafragmáticas, se debe evitar la colocación del tubo torácico la mayoría de los defectos diafragmáticos requieren reparación quirúrgica, sin embargo, este procedimiento puede diferirse en niños con múltiples lesiones hasta que se realicen medidas diagnósticas y terapéuticas más urgentes. (14) La laparoscopia, toracoscopia, toracotomía o laparotomía se han utilizado con éxito. (4)

En las lesiones traqueobronquiales incluye: la estabilización de las vías respiratorias, broncoscopia para identificar la lesión, siempre que sea posible la intubación endotraqueal debe realizarse en la sala de operaciones con guía broncoscópica, todos los pacientes que tienen una lesión traqueal penetrante significativa justifican la esofagoscopia para evaluar la lesión esofágica. (4) (14) Generalmente se requiere toracotomía, las lesiones bronquiales distales generalmente se manejan por vía pulmonar, mientras que el traumatismo proximal se trata mejor mediante reparación directa con resección bronquial y anastomosis. (4) (14)

En las lesiones esofágicas, aunque las lesiones iatrogénicas pueden tratarse sin cirugía con antibióticos, la operación es el estándar para las lesiones debido trauma penetrante o contuso,

el esófago cervical se aborda mejor desde el cuello izquierdo, las lesiones intratorácicas se abordan mejor con una toracotomía posterolateral derecha. (4)

En el tórax inestable, la cirugía está en debate, las indicaciones para el manejo quirúrgico incluyen falta de destete de la ventilación mecánica, disnea severa y deformidad torácica significativa; la cirugía consiste en la estabilización de la pared mediante distintos elementos absorbibles o no absorbibles, como placas, alambres o suturas, hay pocos datos para el uso de estas técnicas en niños. (4) (10)

8. CRITERIOS DE INGRESO Y EGRESO

Hospitalización o Terapia Intensiva:

El ingreso a Hospitalización para una evaluación y observación adicionales generalmente está indicada en pacientes con: signos vitales anormales, síntomas respiratorios o dolor intenso; radiografía de tórax anormal; lesiones asociadas; mecanismo de alto impacto; y sospecha de lesión infligida. (1) Pacientes con con Síndrome de Insuficiencia Respiratoria Aguda, con compromiso respiratorio progresivo por trauma torácico grave debe ser tratado en la Unidad de Terapia Intensiva, (5)

Referencia/ Contrarreferencia:

Se deberán referir al tercer nivel los pacientes menores de 2 años que requieran intervención quirúrgica, ya que la cartera de servicio del área de anestesiología de este hospital es para mayores de 2 años.

O cuando se trate de un paciente que requiera resolución quirúrgica y no se disponga de cirujano pediatra.

Alta y Referencia Inversa:

Los pacientes con trauma torácico no grave que ingresan y no ha necesitado drenaje torácico puede ser dado de alta en 48-72h si no han aparecido complicaciones en ese período de tiempo y si existe buen control del dolor. (20)

Seguimiento: Se sugiere valorar el dolor y la discapacidad funcional en pacientes y con fractura costal o fractura esternal a partir de los tres meses postrauma. (20)

Se solicitara una radiografía de control en pacientes con riesgo de realizar complicaciones pleuropulmonares diferidas, es decir en pacientes con fracturas múltiples o alguna fractura entre la tercera y novena costilla. (20)

Pronóstico:

Las lesiones torácicas de bajo riesgo de mortalidad dieron como resultado niveles variables de discapacidad que abarcan el rango de 0 a 38%. (6)

El empiema torácico es una complicación común. (3) Un hemotórax retenido se puede complicar con un fibrotórax, o un empiema que requerirán debridación quirúrgica, pero con mayor mobi-mortalidad. (10) Los pacientes con lesiones distales a la tráquea pueden tener secuelas que incluyen estenosis bronquial, fístulas broncopleurales o infección. (14)

La toracostomía puede presentar complicaciones del 6% a 36%, y se puede duplicar cuando no se realiza por un cirujano. (10) Las resecciones pulmonares formales en trauma torácico tienen mayor mortalidad en comparación con las resecciones no anatómicas; las complicaciones de las resecciones en general son neumonías, falla respiratoria, hemorragia postquirúrgica, empiema e infección de herida operatoria. (10)

9. CONTROL DE CAMBIOS

FECHA	DESCRIPCIÓN DEL CAMBIO	SECCIÓN QUE CAMBIA	VERSIÓN
04/05/2022	Versión Inicial	N/A	001

10. ANEXOS

10.1 Lesiones torácicas en los niños. (5)

Lesiones que ponen en peligro la vida en forma inmediata	Lesiones que potencialmente ponen en peligro la vida
Obstrucción de la vía respiratoria Neumotórax a tensión Neurotórax abierto Tampón cardiaco	Contusión Pulmonar Contusión de miocardio Ruptura aórtica Ruptura diafragmática Ruptura esofágica

10.2 Flujograma del manejo del paciente pediátrico con trauma abdominal en el HGDC

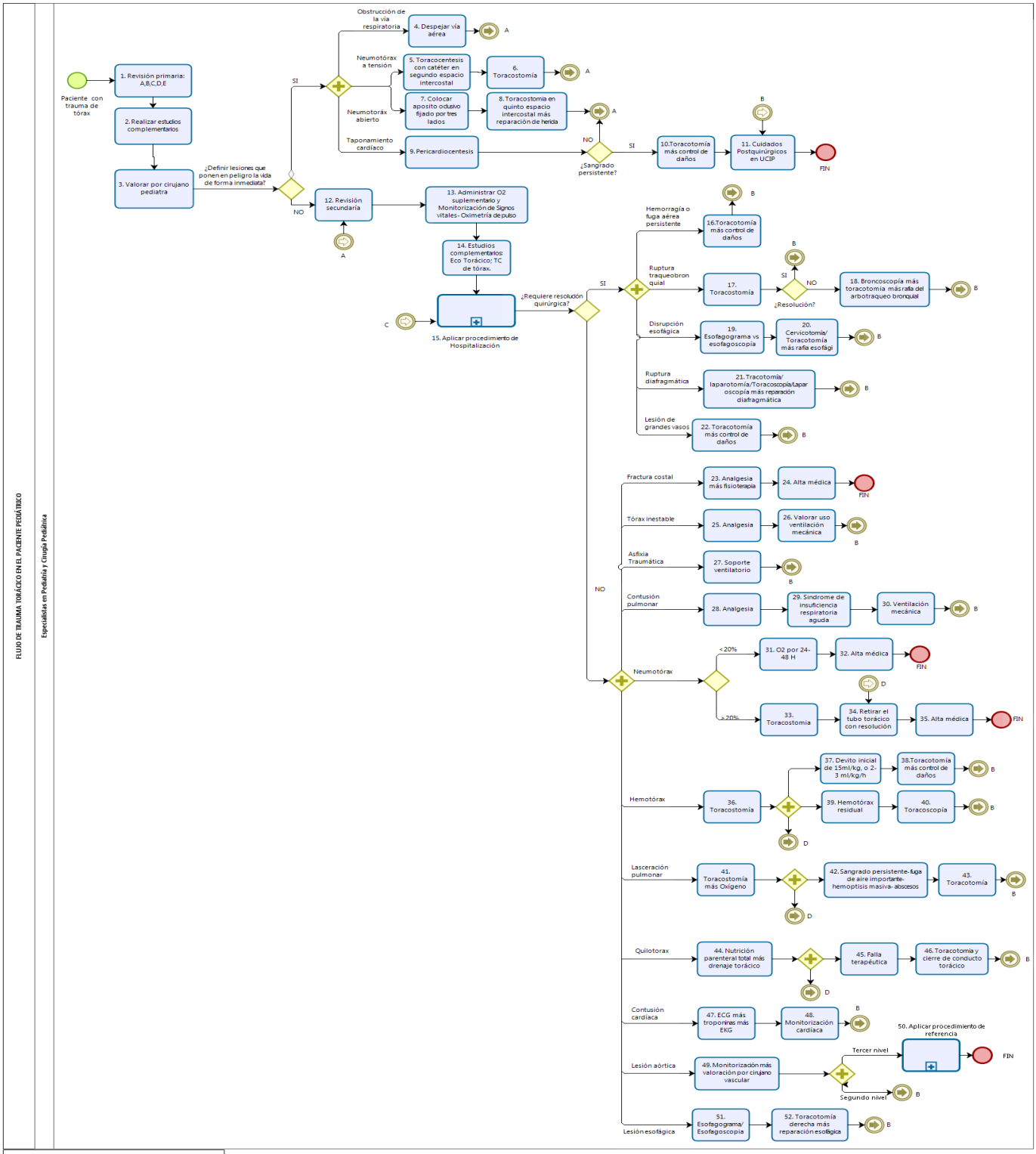

Flujo de trauma torácico

Autor: Lcda. Marisol Basantes - Gestión de Calidad
Versión: 001
Descripción: Protocolo de trauma torácico en paciente pediátrico

TC: Tomografía; Hb, hemoglobina, SIRA: Síndrome de insuficiencia respiratoria aguda
NOTA: En vista que la cartera de servicio del servicio de anestesiología no incluye a pacientes menores a dos años, si el paciente de esa edad requiere de intervención quirúrgica, se seguirá los lineamientos descritos en el protocolo de cirugías emergentes en menores de 2 años.

11. BIBLIOGRAFÍA

1. Eisenberg M. Thoracic trauma in children: Initial stabilization and evaluation. UpToDate. 2020.
2. Ceran S , Sunam G , Aribas O , Gormus N , Solak H. Chest trauma in children. Eur J Cardiothorac Surg. 2002; 21(1): p. 57-59..
3. Okonta KE. Traumatic chest injury in children: A single thoracic surgeon's experience in two Nigerian tertiary hospitals. Afr J Paediatr Surg. 2015; 12(3): p. 181-186..
4. WYRICK D, MAXSON T. Thoracic Trauma. In Holcomb G, Murphy P, Peter S. Holcomb and Ashcraft's Pediatric Surgery. Edinburgh London New York Oxford Philadelphia St Louis Sydney: Elsevier Inc. All rights reserved; 2020. p. 224-233.
5. Torreón , Coahuila. Trauma de tórax en pediatría. Revista Nacional de Pediatría. 2010; 1(2).
6. Weaver AA , Schoell S , Talton J , Barnard R. Functional outcomes of thoracic injuries in pediatric and adult occupants. Traffic Inj Prev. 2018; 19(1): p. S195-S198.
7. Kadish H. Chest wall injuries after blunt trauma in children. UpToDate. 2020.
8. Arbogast K , Locey C , Zonfrillo M. Differences in thoracic injury causation patterns between seat belt restrained children and adults. Ann Adv Automot Med. 2012; 56: p. 213-221.
9. Bannour I , Yassine M , Fodha M , Ouaz M , Haddad B. Blunt chest trauma : clinical difficulties and limitations of radiological examinations. Tunis Med. 2017; 95(11): p. 972-975.
10. Undurraga F, RodríGuez P, Lazo D. Trauma de tórax. Revista Médica Clínica Las Condes. 2011; 22(5): p. 617-622.
11. Montero T. Traumatismos. Revista Cubana de Medicina Militar. 2012; 41(1): p. 1-3.
12. Jiménez F, Gómez A, Ruiz V, Ramiro A, Martínez I, Capitán J. Rol del abordaje laparoscópico en el politrauma. Cir Andal. 2019; 30(3): p. 284-90.
13. Díaz J, Enríquez L. PROCEDIMIENTO EN CIRUGÍA: TORACOSTOMÍA CERRADA. rev.fac.med. 2010; 58(4).
14. Eisenberg M. Overview of intrathoracic injuries in children. UpToDate. 2019.
15. Stengel D, Leisterer J, Ferrada P, Ekkernkamp A. Point-of-care ultrasonography for diagnosing thoracoabdominal injuries in patients with blunt trauma.. Cochrane Database Syst Rev.. 2018; 12(12).
16. LEYS CH. Meckel Diverticulum. In Holcomb G, Murphy P, Peter S. Holcomb and Ashcraft's Pediatric Surgery. Edinburgh London New York Oxford Philadelphia St Louis Sydney: Elsevier Inc. All rights reserved; 2020. p. 642-646.
17. Hefny AF , Kunhivalappil FT , Matev N , Avila NA. Management of computed tomography-detected pneumothorax in patients with blunt trauma: experience from a community-based

hospital. Singapore Med J. 2018; 59(3): p. 150-154.

18. Edgecombe L, Sigmon D, Galuska M. Thoracic Trauma. StatPearls. 2021.
19. Cortés F, Buitrago F. Trauma de tórax. Rev Fae Med UN Col. 2000; 48(1).
20. Grupo de trabajo de la Guía de Práctica Clínica. Guía de Práctica Clínica sobre el diagnóstio y tratamiento del traumatismo torácico no grave". Ministerio de Sanidad. OSTEBA. 2020.
21. Pediatría A. Diagnóstico y tratamiento del dolor abdominal agudo (abdomen agudo) en Urgencias. Asociación Española de Pediatría. 2020.
22. Yang W, Chen W, Wu H. Etiology of non-traumatic acute abdomen in pediatric emergency departments. World J Clin Cases.. 2013; 1(9).
23. Salud. MdSVdPd. Guías Clínicas de Cirugía Pediátrica. MINISTERIO DE SALUD San Salvador. 2016.